



Z F O S . D E

ZENTRUM FÜR
ORTHOPÄDIE &
SPORTMEDIZIN

NYMPHENBURGER STRASSE

Der vordere Zugang zur Hüfte – weniger Zugang geht nicht!

PD Dr. med. Christian Suren

Dr. Georg Öttl
Dr. Tim Kinateder
Dr. Christian Wimmer
Dr. Bernd Mayer
Dr. Christoph Rummel
Hr. Heiner Bolay
PD Dr. Christian Suren

UNSERE PARTNER

Wolfartklinik Gräfelfing
Reha Nymphenburg

VEREINS-/VERBANDSÄRZTE



2009 - 2015

1993 - 2014

Was ihn besonders macht

Fémoral nerve

Direct anterior (front) surgical approach, or DAA, in a right hip. Dotted line shows incision.

Minimally invasive incision

Hip joint

The Hughston Foundation, Inc. ©2013

...der einzige Zugang in einem **Muskelintervall**
UND
zwischen zwei **Nervenversorgungsgebieten**
UND
gleichzeitig der **kürzeste Weg** ins Gelenk

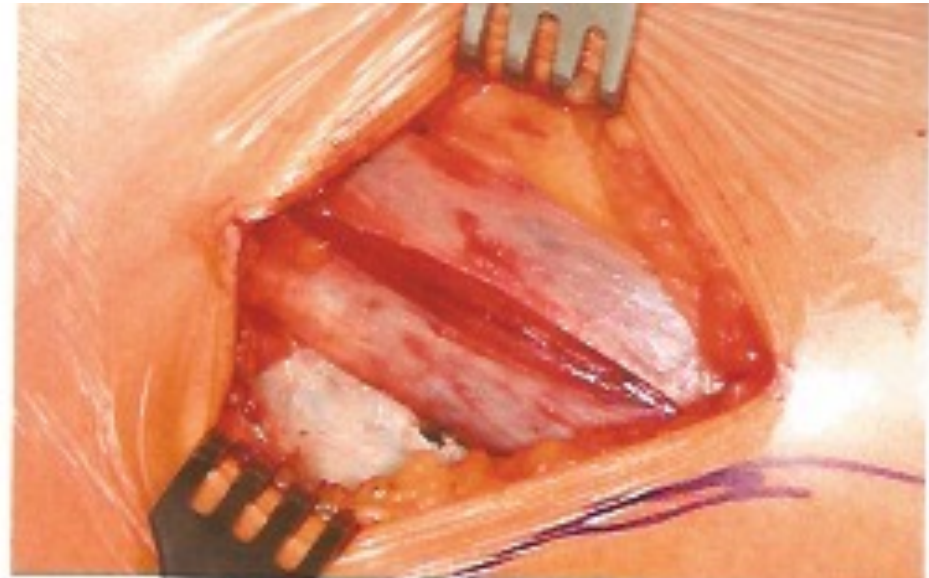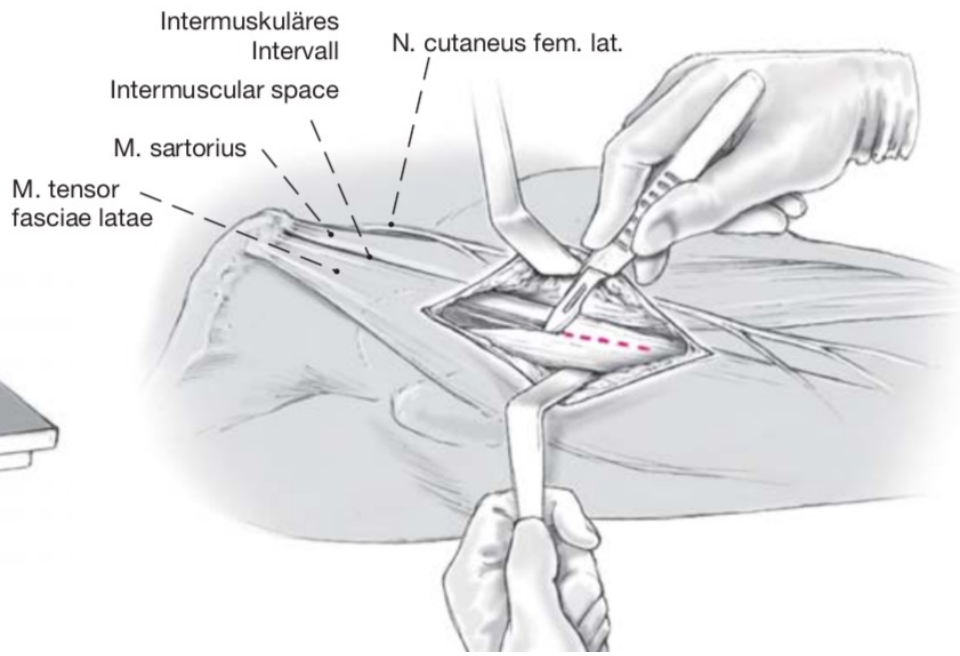
Anterolateraler Zugang

Bauer-Zugang

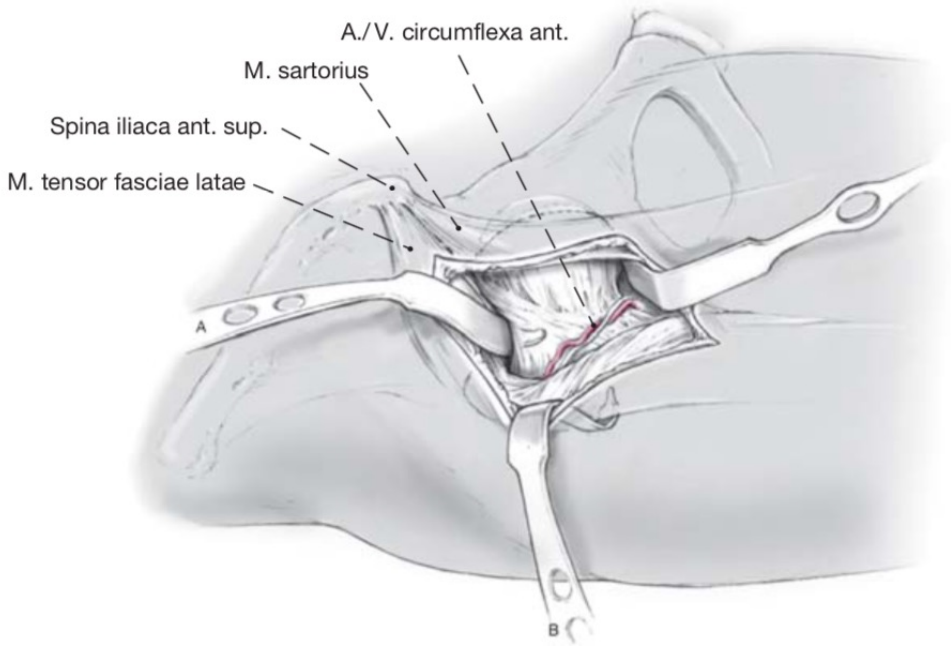
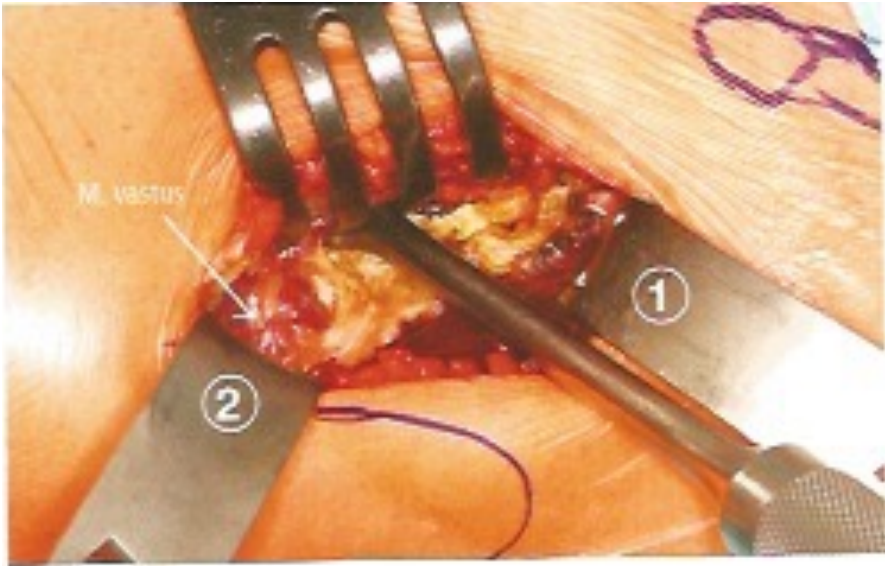
US NERVE

Dorsaler Zugang

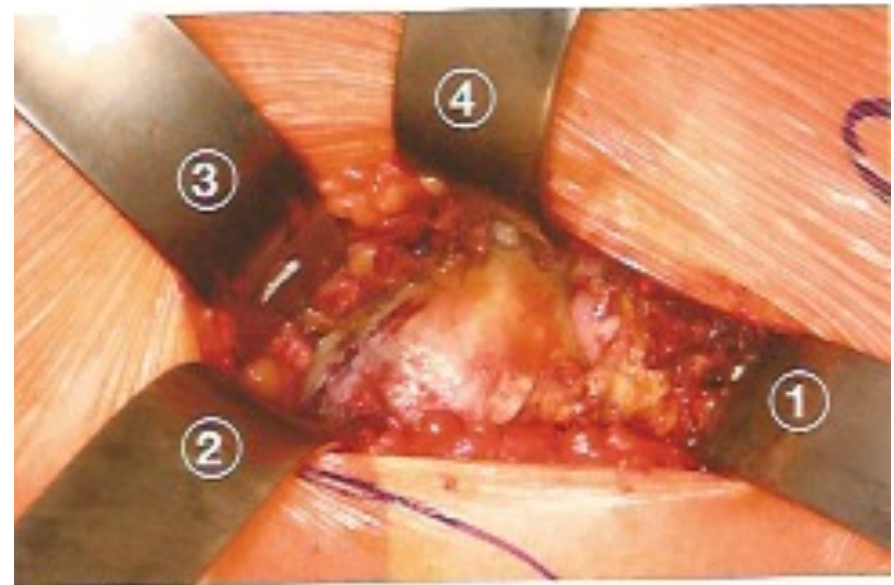
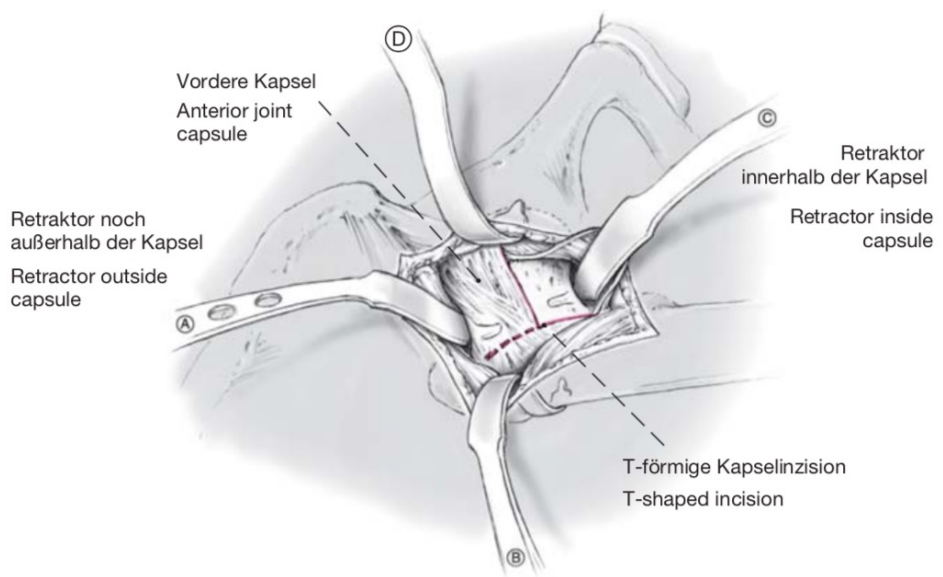
OP-Ablauf



OP-Ablauf

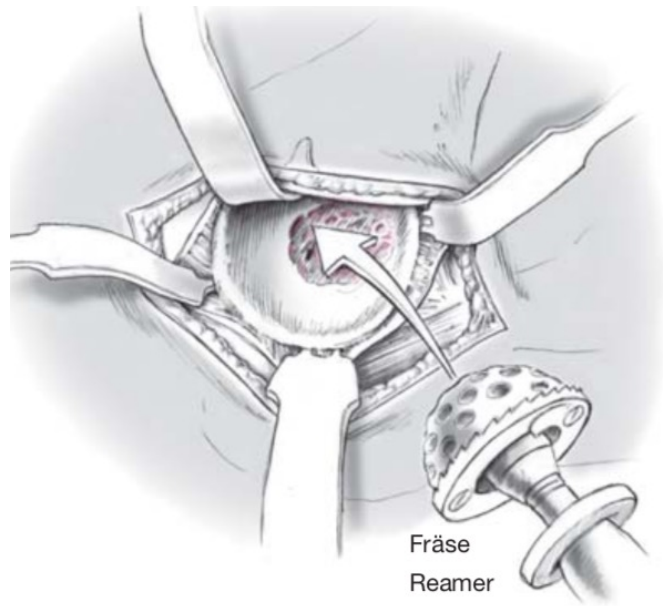
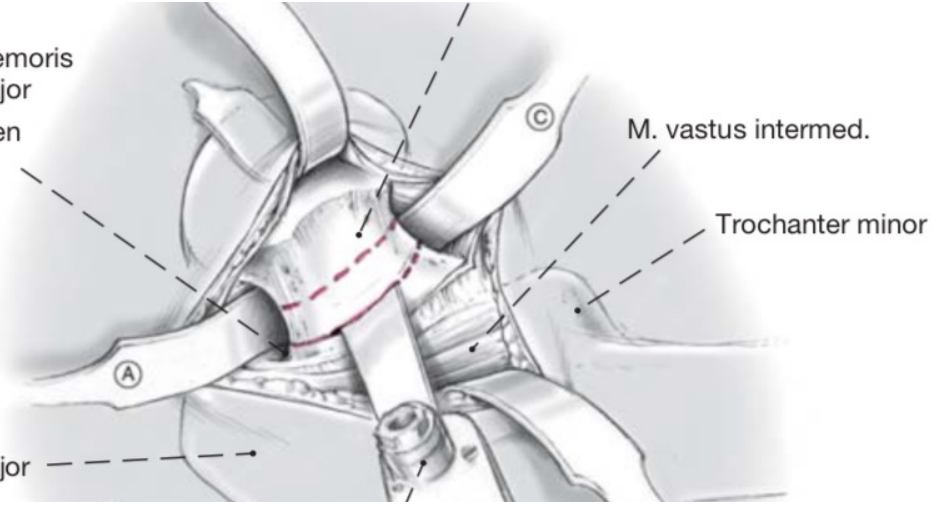


OP-Ablauf

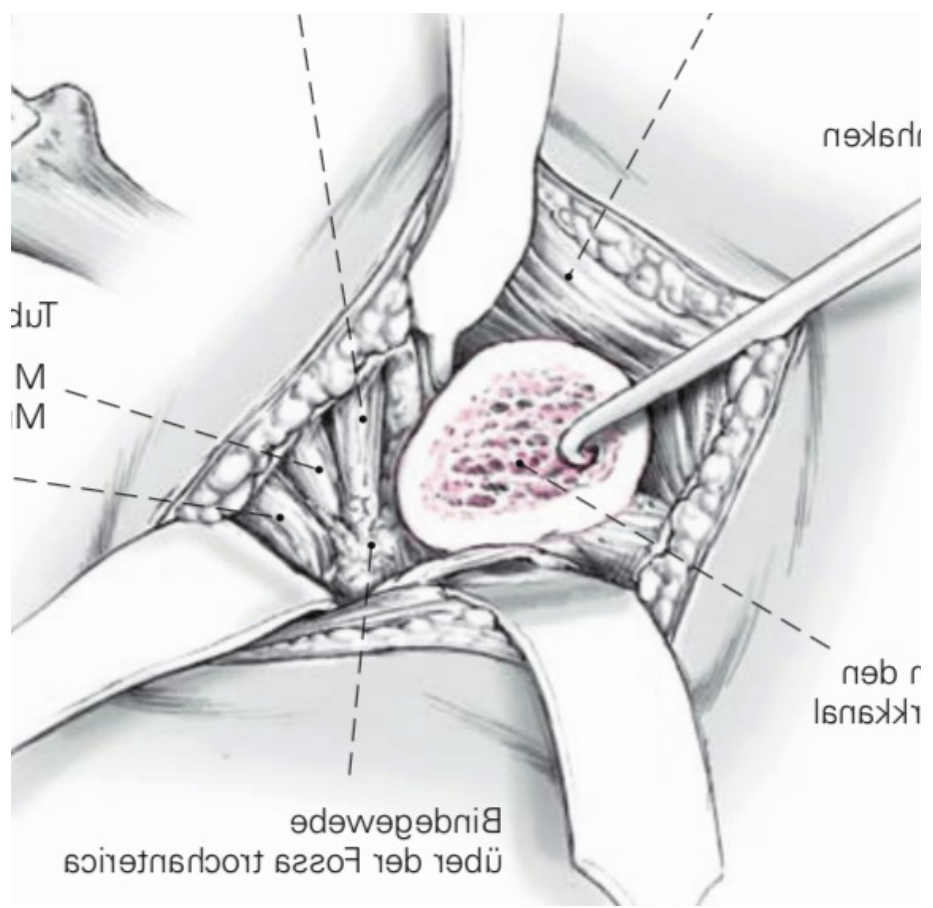
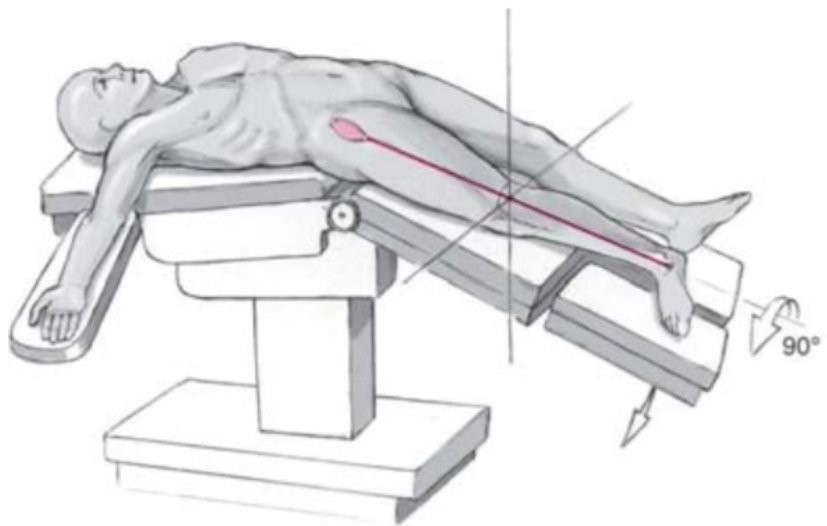


OP-Ablauf

Verbindung
zwischen Collum femoris
und Trochanter major
Connection between
femoral neck and
greater trochanter



OP-Ablauf



Zusammenfassung vorderer Zugang

- ✓ Der DAA ist der einzige Zugang *zwischen* den Muskeln und *zwischen* Innervationsgebieten
- ✓ Patienten haben weniger postoperative Schmerzen
- ✓ Patienten haben eine bessere Funktion in der Reha-Phase
- ✓ Er hat die niedrigste Luxationsrate
- ✓ Er hat das niedrigste Infektionsrisiko





Operatives Spektrum

Knie

Schulter

Hüfte

Fuß und Sprunggelenk

Hand

Wirbelsäule minimal-invasiv

Vereins-/Verbandsärzte



OLYMPIASTÜTZPUNKT
Rheinland



* Dr. Wimmer

ca. 3500 ambulante & stationäre Operationen / Jahr